

บทบรรณาธิการ

* ILEAL BLADDER

Prof. Charles Wells, F.R.C.S.

ศาสตราจารย์ศัลยกรรมแห่งมหาวิทยาลัยลิเวอร์พูล อังกฤษ ได้มาเล็กเซอร์ที่โรงพยาบาลจุฬาลงกรณ์ เมื่อวันที่ ๘ สิงหาคม ๒๕๐๐ ซึ่งส่วนมากเป็นการอธิบาย เรื่องการต่อ ureter กับ segment ของ ileum มีจุดประสงค์เพื่อจะหลีกเลี่ยงไม่ทำ uretero-colic anastomosis อย่างที่ศัลยแพทย์ทั้งหลายได้ทำกันเป็นแบบฉบับ ในรายที่กระเพาะปัสสาวะของคนไข้ถูกตัดออกหมด (Total cystectomy) หรือในรายที่มี ureteral injury ในการผ่าตัดในบริเวณ pelvic cavity เหตุผลที่ Prof. Wells ไม่ทำ uretero-colic anastomosis ก็เพราะคนไข้อย่างน้อยๆ ๕๐% ของทั้งหมด มีอาการของ Hyperchloremic acidosis ไม่ใช่ uremia การที่เกิด acidosis ชนิดนี้ขึ้นก็เพราะ Chloride ใน urine ถูก absorb เข้าร่างกายใน ส่วนของ colon จากการทดลองของผู้ช่วยของผู้ ป่ารุก ในสุนัขทดลอง โดยเราทำ end-colostomy แล้วเอา Urine ที่มี PH. ๕.๖ ประมาณ ๒๐๐ c.c. ใส่ไปในทาง distal segment ของ colon (ดูรูปที่ ๑) ประมาณ ๒๐ นาที เราดูดเอา Urine นั้นออกมาตรวจพบว่า Chloride จาก ๑๓๔ milliequi/liter จะเหลือเพียงประมาณ ๘๘ milliequi liter ส่วน Na., K. ไม่เปลี่ยนแปลงไปมากนัก นอกจากนี้การทำ Transplantation of ureter เข้า colon ยังมีโรคแทรกภายหลังผ่าตัดคือ

๑. Stenosis or Stricture ตรงรูที่ต่อ
๒. มี reflux ของ gas, feces เข้าไปใน

ureter จาก colon

๓. มี ascending infection ซึ่งมีสถิติสูงมาก ดังนั้น เราจะพบเสมอว่า คนไข้เหล่านี้มี hydronephosis และมี gross infection ซึ่งเป็นเหตุทำให้คนไข้ตายในที่สุดได้เหตุหนึ่ง ท่านป่ารุกตาได้แสดงรูปภาพเอกซเรย์รูปหนึ่ง แสดงให้เห็นว่า ในการทำ Barium enema ในคนไข้คนหนึ่ง จะเห็น Ba. เข้า fill เต็ม ureter ที่ติดกับ colon ไว้

เมื่อประมาณ ๕-๖ ปีมาแล้ว ผู้ช่วยของท่านคนหนึ่ง ได้ไปทำการค้นคว้าที่ Mayo Clinic โดยการตัด segment ของ ileum ส่วนหนึ่ง (ดูรูปที่ ๒) ต่อกับ ureter และปลายของ ileum อีกข้างหนึ่งต่อเข้า Bladder สุนัขทดลองตัวนั้น ไม่มีอะไรเกิดขึ้นเลย ภายหลัง ๒ ปี ได้ผ่าและตรวจพบว่า ไต ureter และ Bladder ที่ต่อกัน ไม่มีอะไรเปลี่ยนแปลงเลย จากการค้นคว้าของผู้ช่วยของท่านนี้ จึงได้นำเอาวิธีนี้มาใช้ในรายที่มี ureteral fistula ที่เกิดขึ้นจากการผ่าตัด และทำ ileal segment ให้มีหน้าที่ คือ

๑. เป็น Channel ให้นำปัสสาวะผ่าน (ดูรูปที่ ๒)
๒. ให้เป็น reservoir ของ urine (ดูรูปที่ ๓)
๓. อาจจะทำเป็น Bladder ในรายที่มี bladder เล็ก เช่นในรายของ Chronic interstitial cystitis (ดูรูปที่ ๔)

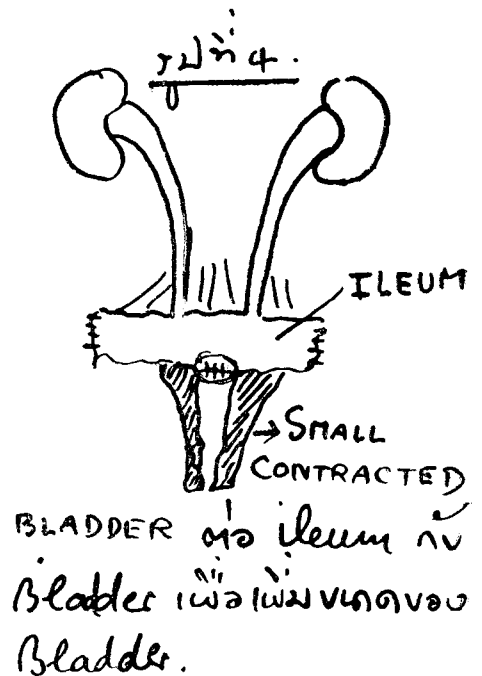
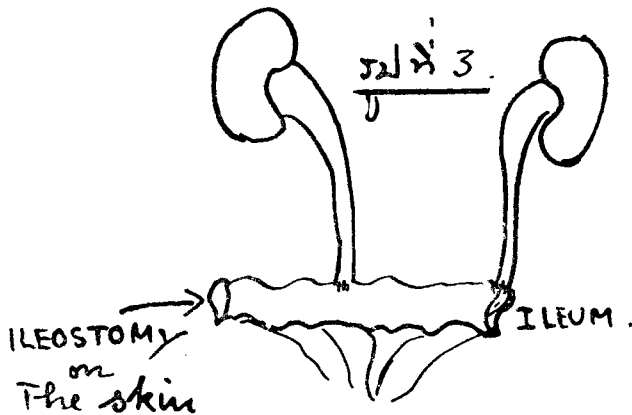
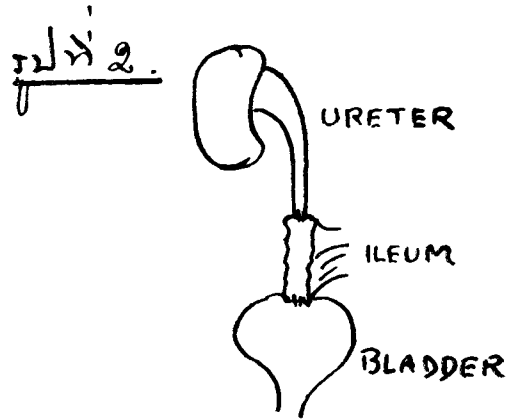
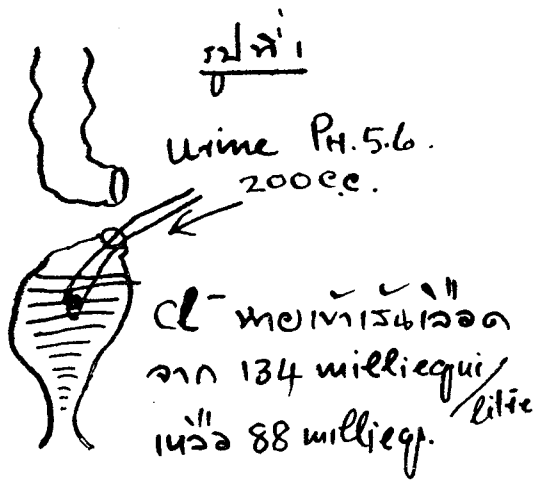
ท่านป่ารุกตาได้ทำการฉาย slides และหนังสือ ในการผ่าตัด เพื่อทำ Ileal bladder และให้

* เรื่องบันทึกโดยนายแพทย์ เกตุชัย วัชรภูมิกุลย์ น.บ.

คนไข้ที่มี ileostomy bag เพื่อรองรับ urine ที่ออกมาทางหน้าท้อง ซึ่งคนไข้ไม่มีความลำบากมากนัก ในการเปลี่ยนถุงน้ำปัสสาวะ

สรุปแล้วท่านปรากฏการณ์ที่ว่า การทำ Hea bladder นี้จะป้องกัน hyperchloremic acidosis ป้องกัน ascending infection เข้าไปในไตได้ดีกว่าในการทำ Uretero-colic transplantation. ท่านได้หยอดท้ายไว้ว่า "If you want to be

originator in the technique of operation, you don't read too much." เพราะในขณะเดียวกัน Prof. Bricker ใน America ได้ทำ operation นี้ก่อนท่าน ๒ เดือน และในการทำ Uretero-ileal-cystostomy ในต้น ๆ ค.ศ. ๑๙๐๐ Patterson Ross ได้อธิบาย และทำในคนไข้ ๑ รายเหมือนกัน



* *ESOTERIC DISEASES*

On June 11, 1957 we had the honour and pleasure of the visit of an eminent American Radiologist, Dr. Merrill C. Sosman, former Radiologist in Chief at the Peter Bent Brigham Hospital, Harvard Medical School. Dr. Merrill C. Sosman was also an Editor of the American Journal of Radiology and Radium Therapy, and under whom our Professor Dr. Luang Pynn Bakaya did his training in Radiology. Now Dr. Sosman is the Emeritus Professor in Radiology for Harvard Medical School.

Dr. Sosman spent the whole morning discussing interesting films in our department of Radiology, and in the afternoon, gave a very enlightening lecture on "ESOTERIC DISEASES."

"Esoteric," as he defines it, "should not be confused with "exotic." The word exotic means rare, strange or foreign. Esoteric, however, means designed for an inner circle of disciples or understanding people."

He gave us four ESOTERIC DISEASES, of which only the roentgen aspects were discussed.

The first esoteric disease is "Nephrocalcinosis." By nephrocalcinosis is meant a roentgenographically visible diffuse calcification in the entire cortical tissue of the kidney. The mechanism of production of calcification is complex. This condition has only been found in connection with Chronic glomerulonephritis, which is rare.

Nephrocalcinosis should not be confused with medullary calcification as is often seen in hyperparathyroidism, hyperchloremic acidosis and chronic pyelonephritis. All these produce medullary calcium

deposits or calculi and should really be called "nephrocalculosis."

The second esoteric disease is "Vitamin D. Intoxication." Vitamin D, when used in excess, about 150,000 to 200,000 units per day for periods of months, especially irradiated Vitamin D₂ will produce very large, bizarre, calcium deposits in the soft tissues about the joints, in the bursae and tendon sheaths, sometimes associated with absorption of the normal bone in the same area.

Similar changes sometimes occur in rare metabolic disease like scleroderma, in sarcoidosis, in nephritis and hyperparathyroidism and many others. The calcium deposits are seen sooner in nephritis and vitamin D intoxication because they both have the severe nephritis as common denominator. The mechanism of deposition of calcium is by mobilizing calcium from the bones producing hypercalciurea, the kidneys become irritated and loose function, calcium fills up and begins to be deposited in very bizarre collections around the body.

When such deposition of calcium is due to vitamin D intoxication, the cause should be realized for its removal will clear up the condition. It has been observed that natural vitamin D found in natural state as in shark liver oil, is less toxic.

The third esoteric disease is "Hemochromatosis" This is a metabolic disease a mysterious disease of iron metabolism. It is not known what exactly causes hemochromatosis, the disease has been named bronze diabetes, in which severe diabetes

* พ.ญ. ดวัน สุรวงศ์ บุณยานุก บันทึกเรียนเรียงจากปาฐกถาของ Dr. Sosman ที่โรงพยาบาลจุฬาลงกรณ์

shows up first and bronzing of the skin comes in later in the advance of the diabetes. Four classical features of bronze diabetes are: enlarged liver, bronzed skin, diabetes and sexual hypoplasia. Often these patients have severe anaemia. Roentgen evidence of hemochromatosis consists in the finding of a line of increased density beneath the right diaphragm, exactly parallel to the top of the diaphragm. This density is due to tremendous storage of iron in the liver that cannot be utilized by the individual. Therefore the line of double density just parallel to the diaphragm and just below it, when no thorotrast has been given, is, in all probability, "hemochromatosis."

The fourth esoteric disease has not yet been described in the English language roentgenological journals. Most of the cases have been reported in the pathological journals. We saw one case this morning, the first recognized case in Bangkok, in the department of radiology in this hospital. This rare disease is called "Pulmonary calcinosis" or "Pulmonary alveolar micro-lithiasis." This disease has no known etiology, it is not an infection and it does run in parentage. It has no racial or

geographical predominance.

Roentgenologically, the disease can be recognized as very tiny particles of calcium, strikingly diffuse and uniform depositions of calcium all through the lungs.

Microscopically the lungs show laminated, concentric calculi in fairly normal alveoli, the alveolar walls remaining nice and thin.

Clinically, the disease can remain silent for years and many cases have been picked up at routine examinations.

The cause of calculi formation may be due to the sudden change in PH in the blood when CO_2 and O_2 are exchanged in the lungs, resulting in precipitation of calcium. It is not pneumoconiosis in the sense of a silicosis and it is not hyperparathyroidism because it is not a hypercalciurea and the parathyroid in these cases has been found to be normal.

The roentgen appearance is quite characteristic, once we know what it looks like, it is readily recognized.

Concluding, Dr. Sosman took us back to the fact that "WE SEE ONLY WHAT WE LOOK FOR AND WE RECOGNIZE ONLY WHAT WE KNOW."