

รายงานผู้ป่วย

Choledochoduodenal Fistula :
รายงานผู้ป่วย 1 ราย ที่วินิจฉัยโดย ERCP

นุสนธิ์ กัดเจริณ*

ธนิต วัชรพุก** สัจพันธ์ อิศรเสนา*

Kladchareon N, Vajrabukka T, Issarasena S. Choledochoduodenal fistula : report of one case diagnosed by ERCP. Chula Med J 1984 Feb; 28 (2): 179-187

Choledochoduodenal fistula is an uncommon form of bilioenteric fistula. Previously a very rare finding which was unlikely to be diagnosed pre-operatively, this abnormally has been over the past decade more frequently reported, thanks to the development of ERCP as a highly accurate tool for diagnosing biliary diseases and abnormalities. The most common aetiology is choledocholithiasis, the fistula being formed after spontaneous passage of common bile duct stone into the duodenum. One such case was recently encountered at Chulalongkorn Hospital and formed the basis of this report with a brief review of the literature. To the authors' knowledge this may be the first report in the country of choledochoduodenal fistula diagnosed by ERCP.

* ภาควิชาอายุรศาสตร์ คณะแพทยศาสตร์ จุฬาลงกรณ์มหาวิทยาลัย

** ภาควิชาศัลยศาสตร์ คณะแพทยศาสตร์ จุฬาลงกรณ์มหาวิทยาลัย

Fistula หรือช่องต่อผิดปกติที่เชื่อมระหว่างระบบทางเดินน้ำดีและระบบทางเดินอาหาร (bilioenteric fistula) อาจเกิดขึ้นได้ในตำแหน่งต่าง ๆ กัน ที่พบบ่อยที่สุดได้แก่ fistula ระหว่างถุงน้ำดีและลำไส้เล็กคู่โอดินัม (cholecystoduodenal fistula) ซึ่งเกิดจากการทะลุทะลวงโดยก้อนนิ่ว แต่ fistula ระหว่างท่อน้ำดีร่วมและลำไส้คู่โอดินัม (choledochoduodenal fistula) ซึ่งต่อไปในรายงานนี้จะเรียก C-D fistula) พบน้อยมาก Glenn และ Mannix⁽¹⁾ รายงานใน ค.ศ. 1957 ว่าพบเพียง 2 รายในจำนวนผู้ป่วย 40 รายที่มี bilioenteric fistula ซึ่งเป็นจำนวนที่พบจากจำนวนผู้ป่วยทั้งหมด 4,500 ราย ที่ได้รับการผ่าตัดโรคต่างๆ ในทางเดินน้ำดี

อย่างไรก็ตาม วิวัฒนาการด้านเทคนิคการใช้กล้องตรวจทางเดินอาหารส่วนต้น โดยเฉพาะการสวนท่อน้ำดีและท่อตับอ่อนที่เรียกว่า ERCP (Endoscopic Retrograde Cholangiopancreatography) ได้ช่วยให้ตรวจพบและวินิจฉัย C-D fistula ได้ง่ายยิ่งขึ้น รายงานเกี่ยวกับโรคนี้จึงเพิ่มขึ้นหลังจากได้มีการเริ่มการตรวจวิธี ERCP ตั้งแต่ประมาณ ค.ศ. 1970 เป็นต้นมา

ผู้รายงานได้เริ่มการตรวจ ERCP ที่โรงพยาบาลจุฬาลงกรณ์ตั้งแต่เดือนกุมภาพันธ์

2524 จำนวนที่ตรวจจนถึงเดือนมกราคม 2526 มีทั้งสิ้น 86 ครั้ง ในผู้ป่วย 79 ราย และพบ C-D fistula 1 รายที่นำมารายงาน

รายงานผู้ป่วย

หญิงไทยอายุ 42 ปี ให้ประวัติปวดท้องบริเวณลิ้นปี่ 10 วัน ตาเหลืองตัวเหลือง ปัสสาวะเข้ม 5 วัน และมีไข้ตัวร้อน 3 วันก่อนรับไว้ในโรงพยาบาล แกรับพบไข้ 39° ซ ที่ซ่านปานกลาง ตับโต 3-4 ซม. ได้ชายโครงขวา ตับค้ำซ้ายเจ็บมาก การตรวจพิเศษพบ Hct. 40% WBC 14,000/mm³, N 75% อูจจาระไม่พบ occult blood, T.B. 12.6 mg/100 ml, D.B. 6.7 mg/100 ml, SGOT 70, SGPT 43, AP 113 (ค่าปกติ 5-35 U/l), albumin 3.2 g/100 ml. Ultrasonogram สงสัยโพรงฝีตับซ้าย แต่พบการอุดตันของ cystic duct ด้วย แพทย์ได้รักษาแบบโพรงฝีในตับก่อน แต่เจาะตับซ้ายไม่ได้หนอง จึงได้ให้ ampicillin และ gentamicin วันที่สามหลังรับไว้ในโรงพยาบาล อาการปวดลดลง ไข้ลง ตับค้ำเล็กน้อย และอาการที่ซ่านก็ลดลงอย่างรวดเร็ว น่าสังเกต T.B. ในวันที่สามลดเหลือ 4.1 mg/100 ml. และ D.B. เหลือ 2.2 mg/100 ml. การเพาะเชื้อจากเลือดได้เชื้อ Enterobacter cloacae ทั้ง 3 ขวด ผู้ป่วยได้รับการรักษาแบบทางเดินน้ำดีอีกเสบเฉียบพลัน เมื่อไข้ลงและผู้ป่วยสบายดี

มากแล้วจึงได้ส่งตรวจ ERCP ในวันที่สิบสอง (สามสัปดาห์หลังเริ่มป่วย). T.B. ขณะตรวจ 2.7 mg/100 ml. Vater's papilla ที่เห็นทางกล้องตรวจมีลักษณะปกติ แต่เห็นรูเปิดของ papilla เล็กน้อยมีรูเปิดอีกอันหนึ่งที่แลเห็นชัดกว่า ขนาดใหญ่กว่าประมาณสองเท่า และขอบโดยรอบไม่เรียบ (รูปที่ 1) สามารถแยงสายสวนพลาสติกผ่านรูนี้ได้โดยง่าย การฉีดสารทึบรังสีผ่านรูเปิดอันใดอันหนึ่งสามารถเห็นเงาท่อน้ำดีคล้ายกัน แต่เวลาฉีดสารทึบรังสีผ่านทางรูเปิดอันบน (ทางค้ำน้ำดีระของผู้ป่วย) สารทึบรังสีจะไหลทะลักกลับไปลงดูโอดินัมเร็วมาก จึงช่วยให้วินิจฉัยได้ว่า รูเปิดบน คือรูเปิดของ C-D fistula ภาพรังสีทางเดินน้ำดีในผู้ป่วยรายนี้อยู่ในเกณฑ์ปกติ แต่มีสารทึบรังสีเข้าไปในถุงน้ำดีน้อยมากคล้ายท่อถุงน้ำดีตีบ

ผู้ป่วยได้รับการผ่าตัด cholecystectomy และ CBD exploration ในอีกหนึ่งสัปดาห์ต่อมา ผลการผ่าตัดพบถุงน้ำดีอักเสบเรื้อรัง นิวในถุงน้ำดีหลายก้อน ไม่พบนิวในทางเดินน้ำดี ท่อน้ำดีร่วมใหญ่เล็กน้อยประมาณ 1.5 ซม. การทำ operative cholangiogram ผ่านทาง T-tube พบว่าสารทึบรังสีไหลลงดูโอดินัมเร็วมากทุกครั้งที่ทำกรฉีด ทำให้ไม่เห็นภาพทางเดินน้ำดีส่วนบน ๆ เลย และเห็นแต่

เงาท่อน้ำดีร่วมที่ไม่ชัดเจนนักเท่านั้น เป็นการยืนยันว่ามี C-D fistula อยู่จริง ผู้ป่วยหายเป็นปกติภายหลังการผ่าตัด

วิจารณ์

ในสมัยก่อนที่จะมีการตรวจ ERCP การวินิจฉัย C-D fistula ทำได้ยากมาก และแทบจะไม่มีโอกาสวินิจฉัยก่อนการผ่าตัดเลย แพทย์อาจสงสัย C-D fistula ในรายที่ภาพรังสีช่องท้องแลเห็นเงาอากาศในระบบทางเดินน้ำดีหรือถ้าภาพรังสีแบเรียมของทางเดินอาหารส่วนต้นแลเห็นแบเรียมไหลทะลักจากดูโอดินัมย้อนขึ้นไปในท่อน้ำดี รายงานการพบ C-D fistula แต่เดิมาจึงมีน้อยมากและดูจะเป็นโรคหรือความผิดปกติที่ไม่เป็นที่รู้จักกันทั่วไป

การตรวจ ERCP ได้ช่วยให้มีผู้พบและรายงาน C-D fistula เพิ่มขึ้น ทั้งนี้เพราะในการสวนท่อน้ำดีและท่อตับอ่อนโดยการใช้กล้องตรวจทางเดินอาหารส่วนต้นนั้น แพทย์ผู้ตรวจสามารถมองเห็น papilla of Vater และรายละเอียดต่าง ๆ บนเยื่อบุดูโอดินัมส่วนที่สองได้อย่างชัดเจน Ikeda และ Okada⁽²⁾ เป็นผู้แรกที่ได้อายางงาน C-D fistula ที่ตรวจพบโดยวิธีตรวจ ERCP และแม้ในรายงานฉบับแรกเริ่มของเขาก็รวบรวมผู้ป่วยได้ถึง 20 ราย จาก

จำนวนผู้ป่วยนิ่วในถุงน้ำดีทั้งหมด 146 ราย ที่ได้ผ่านการตรวจ ERCP ในระหว่าง ค.ศ. 1971 ถึง 1974 รายงานอื่น ๆ ที่มีประปรายต่อมาจนถึงปัจจุบันยังไม่มีจำนวนผู้ป่วยมากเท่ารายงานของ Ikeda และ Okada ผู้รายงานบางท่านจึงได้ตั้งข้อสังเกตว่า C-D fistula พบในญี่ปุ่นได้บ่อยกว่าทางซีกโลกตะวันตก⁽⁹⁾

Ikeda และ Okada⁽²⁾ ได้จำแนก C-D fistula ไว้เป็น 2 แบบ คือ

Type I (รูปที่ 2) เป็น fistula ขนาดเล็กซึ่งพบที่ตำแหน่งใกล้เคียงกันมากกับรูเปิดของ Vater's papilla บน longitudinal fold ที่ติดต่อกับทางค้ำหน้าของ papilla. Type I fistula นี้เปิดเข้าไปในส่วนปลายของท่อน้ำดีร่วมที่วิ่งอยู่ในผนังของคูโอคินัม (intramural part of common bile duct) Ikeda และ Okada พบว่าในผู้ป่วยของเขาทั้ง 8 รายที่มี fistula แบบนี้ ท่อน้ำดีร่วมมักจะโป่งโตกว่าปกติเพียงเล็กน้อยเท่านั้น และมักจะพบนิ่วในท่อน้ำดีค้างค้ำอยู่ภายในอีกด้วย

Type II (รูปที่ 3) เป็น fistula ขนาดใหญ่กว่า พบบนเยื่อคูโอคินัมไกลออกไปจากทางค้ำหน้าของ papilla (เลยจาก longitudinal fold ออกไปทางค้ำศีรษะของผู้ป่วย) Type II fistula นี้ เปิดเข้าไปในท่อน้ำดีร่วมช่วงล่าง ส่วนที่ไม่ได้วิ่งอยู่ในผนังของคูโอคินัม

(extramural portion of common bile duct) รูเปิดของ fistula ชนิดนี้อาจมีขนาดใหญ่แลเห็นได้ชัดเจน ท่อน้ำดีร่วมมักโป่งโต แต่อาจพบหรือไม่พบก้อนนิ่วค้างอยู่ภายในก็ได้

C-D fistula ทั้งสองชนิดนี้เชื่อว่าเกิดจาก pressure necrosis เนื่องจากแรงกดของก้อนนิ่วที่ติดค้างแน่นอยู่ที่ส่วนปลายของท่อน้ำดีร่วม⁽²⁾ การเกิด fistula เป็นทางออกที่ช่วยให้ก้อนนิ่วหลุดลงไปในคูโอคินัมได้ และเป็นวิธีที่ธรรมชาติช่วยขจัดภาวะท่อน้ำดีอุดตันโดยก้อนนิ่วได้เอง ก้อนนิ่วขนาดเล็กจะติดค้างอยู่ที่ส่วนปลายสุด (intramural portion) ของท่อน้ำดีร่วม และทำให้เกิด Type I fistula ที่ตำแหน่งดังกล่าว ในขณะที่ก้อนนิ่วที่มีขนาดใหญ่กว่าจะติดค้างในท่อน้ำดีร่วมที่ส่วนเหนือจากนั้นขึ้นไป (extramural portion) และทำให้เกิด Type II fistula ซึ่งมีขนาดรูเปิดกว้างกว่า

C-D fistula ในผู้ป่วยตามรายงานฉบับนี้มีลักษณะสอดคล้องกับ Type I fistula ภาพรังสี ERCP ผู้ป่วยรายนี้อยู่ในเกณฑ์ปกติไม่พบท่อน้ำดีโป่งโต และโดยลำพังจะไม่สามารถให้การวินิจฉัย C-D fistula ได้ การวินิจฉัยจึงได้จากภาพที่เห็นทางกล้องตรวจในระหว่างการตรวจ ERCP การเกิด C-D fistula ในรายนี้ช่วยอธิบายลักษณะการดำเนินโรคทาง

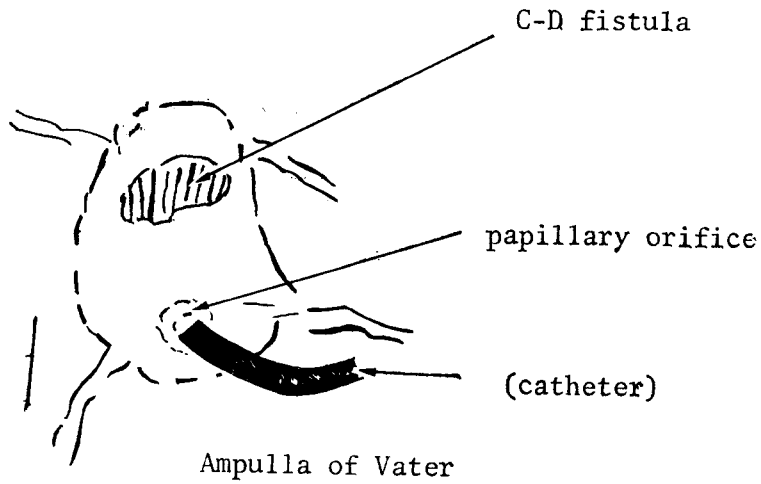


Figure 1. C-D fistula in the reported patient

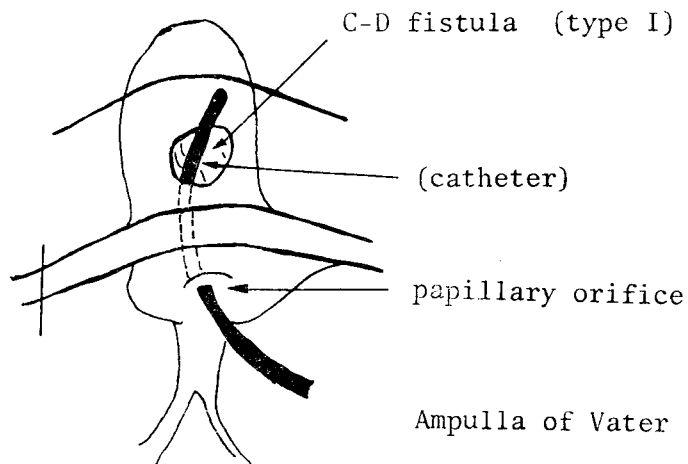


Figure 2. Type I C-D fistula

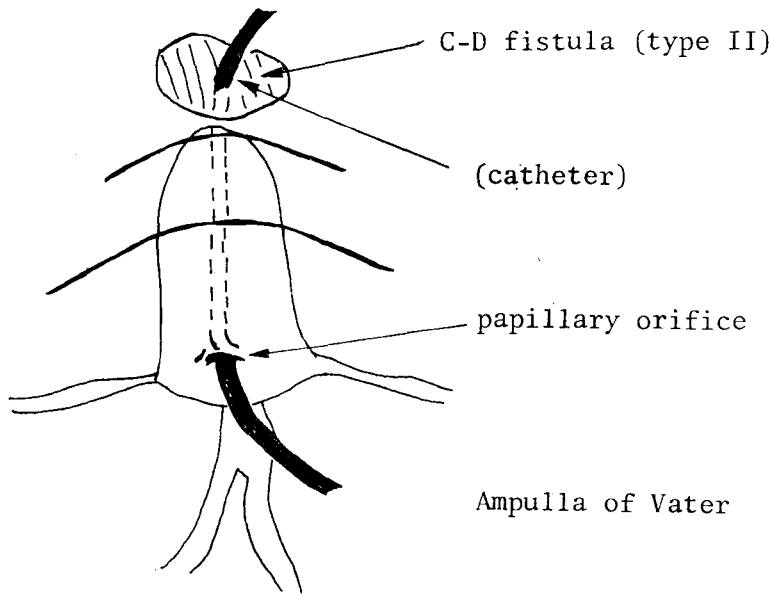


Figure 3. Type II C-D fistula

คลินิก ที่ว่าอาการต่าง ๆ โดยเฉพาะอาการ ตีช้ำลดลงอย่างรวดเร็ว ภายในเวลาสองสาม วันหลังรับไว้ในโรงพยาบาล ช่วยให้สันนิษฐานได้ว่าก้อนนิ่วจากถุงน้ำดีที่ตกไปอุดตันอยู่ที่ปลายท่อน้ำดีร่วมคงจะหลุดออกไปทาง C-D fistula ที่เกิดขึ้นในระยะนั้น

การยืนยันการวินิจฉัย C-D fistula จาก ลักษณะที่เห็นทางกล้องตรวจ ERCP อาจทำได้ โดยการแยงสายสวนพลาสติก (catheter) ที่ใช้สำหรับฉีดสารทึบรังสีในการตรวจ ERCP ผ่านจากรูเปิดปกติของ Vater's papilla ซึ่งอยู่ทางด้านใต้หรือด้านหน้าผู้ป่วย ย้อนขึ้นไปทางเหนือหรือทางหัวผู้ป่วย ขึ้นไปตามส่วนปลาย

สุดของท่อน้ำดีร่วม (รูปที่ 2 และ 3) ปลายสายสวนจะโผล่ออกมาอีกครั้งที่รูเปิดของ fistula หรืออาจแยงสายสวนผ่านรูเปิดของ fistula แล้วฉีดสารทึบรังสีเข้าไปโดยตรงในท่อน้ำดี ก็จะได้ภาพรังสีระบบทางเดินน้ำดีเช่นเดียวกับการฉีดสารทึบรังสีเข้าไปทางรูเปิดปกติของ Vater's papilla ในผู้ป่วยสองรายตามรายงานนี้ ผู้รายงาน ได้ใช้วิธีหลัง และผลการผ่าตัดก็ ได้ยืนยันการวินิจฉัยเช่นกัน

C-D fistula นอกจากจะเกิดจากการทะลุทะลวงโดยก้อนนิ่วดังกล่าวแล้ว อาจเกิดจากแผลลิวโอดีนัม (duodenal ulcer) ที่ลุกลามเข้าไปในท่อน้ำดีร่วมอย่างช้า ๆ ก็ได้⁽⁴⁾⁽⁵⁾ และ

มักจะพบในคูดิน้ำส่วนที่หนึ่ง ต่างกับ C-D fistula ที่เกิดโดยก้อนนิ่ว ที่มักจะพบบริเวณใกล้เคียงกับ Vater's papilla ในคูดิน้ำส่วนที่สอง สาเหตุอื่น ๆ ของการเกิด C-D fistula เท่าที่มีรายงานไว้ได้แก่ trauma จากการผ่าตัดบริเวณใกล้เคียงกับท่อน้ำดีร่วม,⁽⁶⁾ Crohn's disease, และวัณโรคของลำไส้⁽⁷⁾ ในประเทศไทยรายงาน C-D fistula รายแรกโดยนายแพทย์สุพล จินดาทรัพย์⁽⁸⁾ เป็นผู้ป่วยที่เกิด fistula จากโรคมะเร็งของท่อน้ำดีร่วม การวินิจฉัยแรกเริ่มได้จากภาพรังสีแบเรียมของทางเดินอาหารส่วนต้นที่พบแบเรียมทะลักเข้าไปในระบบท่อน้ำดี และได้รับการยืนยันจากผลการผ่าตัด (ผู้ป่วยรายนี้⁹ ได้ทำ ERCP ด้วยก่อนผ่าตัด แต่พบ Vater's papilla ลักษณะปกติ ผู้รายงานไม่ได้อธิบายรายละเอียดและตำแหน่งของ "hole" ที่พบในคูดิน้ำไว้ชัดเจน)

การรักษา C-D fistula เป็นการรักษาโรคต้นเหตุที่ทำให้เกิด fistula ซึ่งส่วนใหญ่มักเกี่ยวข้องกับกรณีก้อนนิ่วในท่อน้ำดีร่วมหรือในถุงน้ำดี และการอักเสบที่ติดตามมาในอวัยวะนั้น ๆ เช่นในผู้ป่วยตามรายงานนี้ การรักษาได้แก่การตัดถุงน้ำดีพร้อมทั้งนิ่วในถุงน้ำดีออกเสีย และการค้นหาและขจัดก้อนนิ่วที่อาจตกค้างอยู่ในท่อน้ำดีร่วม ในรายที่พบก้อน

นิ่วในท่อน้ำดีร่วม และ/หรือ ท่อน้ำดีร่วมโป่งโตก็อาจผ่าตัดขยายรูเปิดของ Vater's papilla ให้กว้างขึ้น (papillotomy หรือ sphincterotomy) เพื่อให้หน้าตีไหลลงสู่คูดิน้ำได้สะดวกขึ้น และให้ก้อนนิ่วที่อาจค้างอยู่ภายในหรืออาจเกิดขึ้นอีกในวันหลังได้ผ่านออกไปได้

ความก้าวหน้าในวิวัฒนาการตรวจ ERCP ได้ช่วยให้แพทย์สามารถทำการผ่าตัดขยายรูเปิดของ Vater's papilla ด้วยเครื่องมือไฟฟ้าที่ใช้ผ่านกล้องตรวจทางเดินอาหารโดยไม่ต้องผ่าตัดเปิดหน้าท้องตามวิธีศัลยกรรมแบบเดิม กระบวนการที่เรียกว่า "Endoscopic Electrosurgery" นี้ได้ก้าวหน้าไปไกลและรวดเร็วมาก การผ่าตัด papillotomy โดยวิธีนี้ช่วยให้แพทย์สามารถล้างก้อนนิ่วในท่อน้ำดีออกมาทางรูเปิดของ papilla ที่ผ่าขยายใหญ่แล้วได้ โดยใช้ Dormier's basket คล้ายคลึงกับการดึงล้างก้อนนิ่วในท่อไต (ureteric stone) ออกมาโดยผ่านทางกล้องตรวจกระเพาะปัสสาวะ (cystoscopy). ใน ค.ศ. 1977 Osnes และ Kahrs⁽⁹⁾ ชาวนอร์เวย์ได้ประยุกต์กระบวนการดังกล่าว เพื่อดึงล้างก้อนนิ่วในท่อน้ำดีในผู้ป่วย 2 รายออกมาทาง C-D fistula โดยการผ่าตัดให้เกิดรูเปิดขึ้นใหม่ระหว่างท่อน้ำดีร่วมและคูดิน้ำ (choledochoduodenostomy) และใน

ปีถัดมา Urakami และ Kishi⁽³⁾ ชาวญี่ปุ่นก็ได้รายงานวิธีขยายรูเปิดของ C-D fistula (Endoscopic Fistulotomy หรือ EFT) ในผู้ป่วย 7 ราย เพื่อการรักษา C-D fistula โดยเชื่อว่า EFT เป็นวิธีที่ง่ายและปลอดภัยกว่า วิธีของ Osnes และ Kahrs

การผ่าตัดโดยวิธี Endoscopic Electro surgery นี้ยังคงเป็นสิ่งที่ห่างไกลสำหรับประเทศไทย เนื่องจากเครื่องมือที่ต้องใช้เพิ่มเติม นอกเหนือจากกล้องตรวจทางเดินอาหารนั้นมีราคาสูงมาก และการฝึกปฏิบัติให้ใช้งานได้โดยปลอดภัยเป็นความยากลำบากทางเทคนิคอย่างยิ่ง ในประเทศไทยการรักษาอันนี้รอดูกันในท่อน้ำดีร่วม หรือการรักษา C-D fistula เช่น ในผู้ป่วยตามรายงานนี้จึงคงต้องอาศัยวิธีทางศัลยกรรมต่อไปก่อน

สรุป ในการตรวจ ERCP จำนวน 86 ครั้ง ในระยะเวลา 24 เดือน ที่โรงพยาบาลจุฬาลงกรณ์ ผู้รายงาน (1) พบ C-D fistula 1 ราย การวินิจฉัยได้จากภาพที่แลเห็นทางกล้องตรวจ และการฉีดสารทึบรังสีผ่านทาง fistula การผ่าตัดภายหลังได้ยืนยันการวินิจฉัยดังกล่าว ความผิดปกตินี้พบไม่บ่อยและในอดีตวินิจฉัยได้ยากมาก การตรวจ ERCP ที่มีใช้ในรอบสิบกว่าปีที่ผ่านมาได้ช่วยให้มีรายงานเพิ่มขึ้น โดยเฉพาะจากประเทศญี่ปุ่น การรักษาแต่เดิมมีแต่วิธีทางศัลยกรรม ปัจจุบันอาจรักษาได้โดยวิธีผ่าตัดด้วยเครื่องมือไฟฟ้าผ่านทางกล้องตรวจทางเดินอาหาร แต่วิธีนี้ยังไม่มีใช้ในประเทศไทย

อ้างอิง

1. Glenn F, Mannix H. Biliary-enteric fistula. Surg Gynecol Obstet 1957; 105: 693-705
2. Ikeda S, Okada Y. Classification of choledochoduodenal fistula diagnosed by duodenal fiberoscopy and its etiological significance. Gastroenterology 1975; 69: 130-37
3. Urakami Y, Kishi S. Endoscopic fistulotomy (EFT) for parapapillary choledochoduodenal fistula. Endoscopy 1978; 10; 289-94

4. Constant E, Turcotte JG. Choledochoduodenal fistula. The natural history and management of an unusual complication of peptic ulcer disease. *Ann Surg* 1968; 167 : 220-28
5. Sarr MG, Shepard AJ, Zuidema GD. Choledochoduodenal fistula : an unusual complication of duodenal ulcer disease. *Am J Surg* 1981; 141 : 736-40
6. Hunt DR, Blumgart IH. Iatrogenic choledochoduodenal fistula : an unsuspected cause of post-cholecystectomy symptoms. *Br J Surg* 1980; 67 : 10-3
7. Al Nakib B. Choledochoduodenal fistula due to tuberculosis. *Endoscopy* 1982; 14 : 64-5
8. Supol Chindasub, Pichate Indhusorn. A Choledochoduodenal fistula. *J Med Assoc Thai* 1981; 64 (2) : 86-9
9. Osnes M, Kahrs T. Endoscopic choledochoduodenostomy for choledocholithiasis through choledochoduodenal fistula. *Endoscopy* 1977; 9 : 162-65