

บทความพิเศษ

เลนส์แก้วตาเทียม

เอกชัย ภาคสุวรรณ*

Bharksuwana E. Intraocular lens. Chula Med J 1984 Dec ; 28 (12) :1351-1357

There are three ways to correct vision after cataract surgery :

- 1. Spectacles*
- 2. Contact lens*
- 3. Intraocular lens*

The IOL is not a new idea. It began in the eighteenth century but was made successful by Harold Ridley in 1949. It has become popular world wide in the past few years.

The advantages of pseudophakia over aphakia with correction by spectacles are the less unwanted magnification and a larger visualfield without ring scotoma.

There are three main types of IOL.

- 1. Anterior chamber lens*
- 2. Iris plane lens*
- 3. Posterior chamber lens*

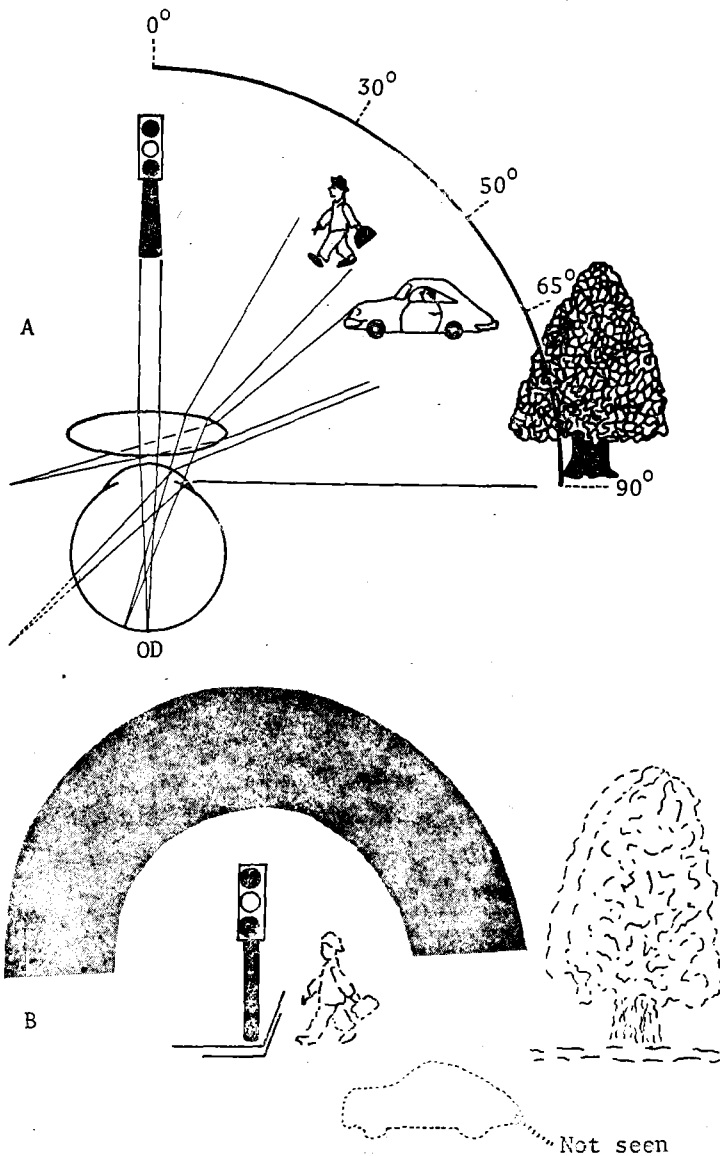
The posterior chamber lens became more popular recently due to the better physiological location and statistically better postoperative visual acuity. Eventhough a new surgical technique had to be learnt the result was rewarding.

* ภาควิชาจักษุวิทยา คณะแพทยศาสตร์ จุฬาลงกรณ์มหาวิทยาลัย

ต้อกระจก (Cataract) ยังคงเป็นสาเหตุสำคัญของการมีสายตาสั้นผิดปกติ โดยเฉพาะในผู้สูงอายุ ภายหลังการผ่าตัดต้อกระจกผู้ป่วยจำเป็นต้องใช้เลนส์ปรับภาพให้ไปปรากฏชัดบนประสาทจอตา (Retina) ซึ่งเราสามารถเลือกใช้ได้ 3 วิธี คือ

1. แว่นตา (Spectacle)
2. เลนส์สัมผัส (Contact lens)
3. เลนส์แก้วตาเทียม (Intraocular lens)

แว่นตา มีข้อเสียที่ว่าในขณะที่ไม่ได้ใส่แว่นตา สายตาผู้ป่วยจะมัวมาก เพราะภายหลัง



การผ่าตัดผู้ป่วยจะมีสายตายาวประมาณ 12 ไดออปเตอร์ (Diopter) ในขณะที่สวมแว่นตา ผู้ป่วยจะเห็นภาพขยายกว่าเดิม 25 % มีลานสายตาแคบประมาณ 120° และภาพที่เห็นจะบิดเบี้ยว เป็นสาเหตุให้มีความรู้สึกผิดปกติต่อสิ่งแวดล้อม ทำให้การเคลื่อนไหวไม่คล่องตัวตามปกติ

เลนส์สัมผัส ผู้ป่วยจะมองเห็นภาพมัวมากในขณะที่ไม่ได้ใส่เลนส์สัมผัส เช่นเดียวกับผู้ที่ใช้แว่นตา ซึ่งอาจจะมีความไม่สะดวกในเวลาค่ำคืนหรือในยามฉุกเฉิน ภาพที่เห็นด้วยเลนส์สัมผัสมีความขยายประมาณ 7 % ซึ่งร่างกายยังสามารถปรับตัวให้คุ้นเคยได้ง่าย ลานสายตา มองเห็นกว้างเท่าปกติและไม่มีการบิดเบี้ยว เลนส์สัมผัสมีข้อเสียอยู่อีกประการหนึ่ง คือ มีความยากในการถอด การใส่และทำความสะอาด โดยเฉพาะในคนสูงอายุ นอกจากนั้นแล้วดวงตามักจะไม่ทนต่อเลนส์สัมผัสที่ใช้ติดต่อกันเป็นเวลานาน ๆ ได้

เลนส์แก้วตาเทียม เป็นวิธีการแก้สายตาผิดปกติ ภายหลังการผ่าตัดต้อกระจก การนำเอาเลนส์เทียมเข้าไปอยู่ในตำแหน่งใกล้เคียงกับของเดิมมากที่สุด จึงทำให้ผู้ป่วยมองเห็นภาพขนาดใกล้เคียงกับธรรมชาติ (ภาพขยาย 2%) มีลานสายตากว้างเป็นปกติ ข้อเสียของเลนส์แก้วตาเทียมจะอยู่ที่ความยากในการผ่าตัดและผลแทรกซ้อนที่อาจจะเกิดขึ้นได้

ประวัติ

คาสามาตา (Casaamata) เป็นจักษุแพทย์คนแรกที่ทำกรผ่าตัดเลนส์แก้วตาเทียมตั้งแต่ปี พ.ศ. 2338 ซึ่งยังไม่เป็นผลสำเร็จ ต่อมาในปี พ.ศ. 2492 ฮาโรลด์ ริดลีย์ 6 (Harold Ridley) จักษุแพทย์ชาวอังกฤษเป็นคนแรกที่ผ่าตัดฝังเลนส์แก้วตาเทียมเป็นผลสำเร็จ โดยได้ความคิดจากการสังเกตว่า ชั้นพลาสติกที่ทำประทุนห้องนักบิน เข้าไปฝังอยู่ในดวงตาของนักบินอังกฤษ ในสงครามโลกครั้งที่สอง โดยไม่มีปฏิกิริยา และต่อมาในขณะที่ ริดลีย์ ผ่าตัดเอาต้อกระจกออกในคนไข้รายหนึ่ง และกำลังเย็บปิดแผล นักศึกษาแพทย์ได้กล่าวเตือนว่า ริดลีย์ ยังไม่ได้ใส่เลนส์เข้าไปแทนที่เลย ริดลีย์ จึงนำเอาความคิดทั้งสองข้อนี้เป็นจุดเริ่มต้นในการค้นหาวิธีผ่าตัดฝังเลนส์แก้วตาเทียมจนเป็นผลสำเร็จ

จากนั้นมาก็ได้มีการโต้เถียงถึงการทำให้ผ่าตัดฝังเลนส์แก้วตาเทียมนี้มาตลอด จนถึงปัจจุบันนี้ก็ยังมีข้อโต้เถียงกันถึงเรื่องนี้อีกมาก ผลการผ่าตัด ก็ยังมีข้อบกพร่อง และผลแทรกซ้อนตามมา ศาสตราจารย์ น.พ. กอบชัย พรหมินทะโรจัน ก็เคยทดลองการผ่าตัดนี้ที่โรงพยาบาลจุฬาลงกรณ์ เมื่อ 20 ปีก่อน จักษุแพทย์ทั่วไปได้ให้ความสนใจและรอคอยผลสำเร็จของการผ่าตัดนี้

การผ่าตัดเลนส์แก้วตาเทียมนี้เริ่มมานิยมทำกันแพร่หลายมากขึ้น โดยเฉพาะในประเทศสหรัฐอเมริกา ตั้งแต่ปี พ.ศ. 2512 จนถึงปี พ.ศ. 2524 มีการผ่าตัดคิดเป็นจำนวน 350,000 ราย และในปี พ.ศ. 2525 ได้มีการผ่าตัดเลนส์แก้วตาเทียมถึง 450,000 ราย องค์การอาหารและยาของประเทศสหรัฐอเมริกาได้แสดงความสำเร็จของการผ่าตัดชนิดนี้

สำหรับข้าพเจ้านั้นได้ทำการผ่าตัดรายแรกที่ โรงพยาบาลจุฬาลงกรณ์ เมื่อปี พ.ศ. 2523 ด้วยความร่วมมือของเพื่อนจักษุแพทย์ไทย ประกอบด้วย นายแพทย์สวัสดิ โพรธิกำจร และนายแพทย์น้อย อนุตรโสติ โดยนำเครื่องมือ และเลนส์แก้วตาเทียมมาให้ใช้ ซึ่งขณะนั้นเลนส์แก้วตาเทียมยังไม่ใช้ในประเทศไทย ต่อมาจักษุแพทย์ไทยก็ได้เริ่มสนใจการผ่าตัด

ชนิดนี้เพิ่มขึ้น แต่ยังไม่ค่อยแน่ใจในผลการผ่าตัดที่ได้และราคาของเลนส์แก้วตาเทียมมีราคาสูงถึงอันละกว่า 10,000 บาท

ในปี พ.ศ. 2525 ข้าพเจ้าได้เดินทางไปประชุมจักษุแพทย์ World Congress of Ophthalmological และ American Academy of Ophthalmology ที่เมืองซานฟรานซิสโก (San Francisco, U.S.A.) ประเทศสหรัฐอเมริกา ได้รับทราบผลความสำเร็จของการผ่าตัดชนิดนี้ จึงได้ซื้อเครื่องมือผ่าตัดชนิดนี้ และเริ่มฝึกฝนการผ่าตัดตั้งแต่นั้นเป็นต้นมา ประกอบกับเลนส์แก้วตาเทียมมีราคาลดลงเหลือประมาณ 5,000 บาท ทำให้ผู้ป่วยสามารถมารับการผ่าตัดได้มากขึ้น ซึ่งข้าพเจ้าได้เสนอผลของการผ่าตัดนี้ต่อที่ประชุมวิชาการประจำปีของคณะแพทยศาสตร์ จุฬาลงกรณ์มหาวิทยาลัย เมื่อวันที่ 21 เดือนมีนาคม 2527

Six months Postoperative VA

	F.D.A. Core study			EKACHAI	
	Anterior no IOL	Posterior Chamber	Anterior Chamber	Anterior Chamber	Posterior Chamber
No of cases	2350	4220	766	9	32
VA20/40 ^{or+}	77.9 %	72.3 %	81.5 %	55 %	81.25 %
VA20/50-100	16.5 %	24.1 %	17.3 %	33.3 %	15.6 %
VA20/200 ^{or-}	5.6 %	3.6 %	1.2 %	11.1 %	3.1 %

เลนส์แก้วตาเทียม

เลนส์แก้วตาเทียมที่ใช้ในปัจจุบัน แบ่งออกได้เป็น 3 ประเภทใหญ่ๆ คือ

1. Anterior Chamber lens คือเลนส์ที่ฝังไว้ในช่องหน้าตา (Anterior chamber) หรือหน้าม่านตา (Iris)
2. Iris plane lens คือเลนส์ที่อยู่ในระดับรูม่านตา
3. Posterior Chamber lens คือเลนส์ที่อยู่ช่องตาหลัง หรือหลังม่านตา

เลนส์แยกเป็นสองส่วน

1. ตัวเลนส์ ส่วนที่ทำหน้าที่หักเหแสง (Optical part)

ก. Poly Methyl Methacrylate (PMMA) เป็นสารที่นิยมใช้มากที่สุด

ข. Silicone เป็นชนิดที่เริ่มทดลองใช้ โดยหวังว่าสามารถจะพับม้วนให้เล็กลงและสอดเข้าไปทางช่องเปิดจากการผ่าตัดที่มีขนาดเล็กๆ ได้

2. ขาเลนส์ (Supporting part) เป็นตัวยึดเลนส์กับอวัยวะภายในของดวงตา มักจะทำมาจาก

- ก. PMMA
- ข. Polypropylene "Prolene"
- ค. Platinum-iridium

PMMA และ Prolene เป็นสารที่นิยม

มากที่สุด

วิธีการผ่าตัด

1. Intracapsular Cataract Extraction (ICCE) เป็นการผ่าตัดแบบเดียวที่นิยมใช้กันมากกว่า 20 ปีแล้ว การใส่เลนส์แก้วตาเทียมประเภทหน้าม่านตาหรือในระดับม่านตา

2. Extracapsular Cataract Extraction (ECCE) เป็นการผ่าตัดชนิดดั้งเดิมที่นำมาฟื้นฟูใหม่ ทำภายใต้กล้องขยาย (Operating microscope) โดยเหลือเปลือกหลังของเลนส์ (Posterior Capsule) ไว้ เพื่อเป็นที่รองรับเลนส์ที่จะฝังเข้าไปแทน และยังเชื่อกันว่าจะสามารถป้องกันโรคแทรกซ้อนที่อาจจะตามมาจากการผ่าตัด ICCE ได้ การใช้เลนส์เทียมนั้นใช้ได้ทั้ง 3 ชนิด แต่ชนิดที่นิยมมากที่สุดคือชนิดอยู่หลังม่านตา เพราะอยู่ในตำแหน่งที่ใกล้เคียงของเดิม จึงให้ภาพเหมือนของเดิมมากที่สุด นอกจากนั้นแล้ว เลนส์ซึ่งอยู่หลังม่านตา จะมีม่านตาเป็นเครื่องป้องกันการกระทบกระเทือนต่อเซลล์ของกระจกตาจำ (Endothelial cell of Cornea)

3. การผ่าตัด ECCE นี้ อาจจะทำด้วยการใช้เครื่อง Phacoemulsification ซึ่งมีข้อดีที่เปลือกกว้างเพียง 3.5 มม. เท่านั้น แต่ค่า

เครื่องและค่าใช้จ่ายเครื่องมีราคาสูงถึง 3,000-5,000 บาท ต่อหนึ่งคน

ข้อบ่งชี้ในการผ่าตัดฝังเลนส์ตาเทียม

1. ผู้ป่วยต้องการเลนส์ตาเทียม
2. ผู้ป่วยที่ไม่อาจจะใช้เลนส์สัมผัสได้ เช่น อาศัยอยู่ในสิ่งแวดล้อมที่สกปรก อายุมาก โรคไขข้ออักเสบใช้มือไม่ถนัด โรคหน้าตาแห้ง

3. ป้องกันการเสื่อมของสายตา (Amblyopia) ในเด็ก
4. ประสาทตาเสื่อม (Macular degeneration)

ข้อบ่งชี้ห้ามในการผ่าตัดฝังเลนส์ตาเทียม

1. ผู้ป่วยที่ไม่ต้องการเลนส์ตาเทียม
2. สายตาสั้นมากกว่า 7 ไดออปเตอร์ (-7 D)
3. ต้อหินที่ควบคุมไม่ได้ (uncontrolled glaucoma)
4. เบาหวานในตาที่รุนแรง (Proliferative diabetic retinopathy)
5. เซลล์ตาจำเสื่อม (Endothelial dystrophy)
6. ม่านตาอักเสบเรื้อรัง (Chronic Uveitis)
7. ต้อกระจกจากโรคอื่น ๆ

สรุป

ผลการผ่าตัดเลนส์แก้วตาเทียมในรายที่ไม่มีผลแทรกซ้อนนั้น จะเป็นการผ่าตัดที่ทำให้ผลดีที่สุดต่อผู้ป่วย ผู้ป่วยจะเห็นภาพเหมือนเดิม เทียบเท่ากับตาปกติ โดยไม่มีภาระในการถอดใส่ และระวังรักษา เช่นเดียวกับเลนส์สัมผัส นอกจากนั้นแล้ว ในเด็กที่เป็นต้อกระจกเลนส์แก้วตาเทียม สามารถป้องกันการเสื่อมสายตา (Amblyopia) ได้ดีกว่าเลนส์สัมผัส และยังพบว่าเลนส์แก้วตาเทียมยังทำให้มองเห็นภาพสามมิติได้ดีกว่าเลนส์สัมผัส เปรียบเทียบผู้ป่วยที่ไม่สามารถปรับตัวเข้ากับแว่นตาต้อกระจกได้ จะมีอาการรุ่มง่าม หยิบของผิวกุ่ ๆ ไม่กล้าก้าวเดินกลัวจะหกล้ม จนในที่สุดก็ไม่ยอมใส่แว่นตา ยอมทำตัวเป็นคนตาบอดและไม่พอใจกับผลการผ่าตัด กับผู้ป่วยที่ใส่เลนส์แก้วตาเทียมแล้วสามารถเคลื่อนไหวได้ตามปกติ และมีความพอใจกับการผ่าตัดที่ช่วยให้ผู้ป่วยสามารถดำรงชีวิตประจำวันที่มีความสุขได้มากกว่าเดิม เลนส์ตาเทียมไม่ได้ทำให้ผู้ป่วยเห็นภาพชัดกว่าการใส่แว่นตาต้อกระจก แต่การเห็นภาพเหมือนของเดิมที่เป็นสาเหตุสำคัญให้ผู้ป่วยมีความพอใจในผลของการผ่าตัด

ข้อเสียของเลนส์ตาเทียม

1. ราคาของเลนส์ตาเทียมนั้นแพงกว่าเลนส์สัมผัส หรือแว่นตา

2. การผ่าตัดยากกว่าการผ่าตัดต่อกระจก
ธรรมชาติ จักษุแพทย์ผ่าตัดจะต้องทำการฝึกฝน
จนมีความชำนาญ โดยเฉพาะวิธีการผ่าตัด
ECCE เพื่อจะฝังเลนส์ตาหลังม่านตานี้ เป็น
วิธีการใหม่ ต้องการเวลา และความอดุสาหะใน
การฝึกฝน ตลอดจนเครื่องมือผ่าตัดและกลอง
ขยายในการผ่าตัด

3. ผลการแทรกซ้อนจากการผ่าตัด ถ้า
เกิดขึ้นแล้วจะมีผลรุนแรงกว่าการผ่าตัดต่อ
กระจกธรรมชาติ

4. ผลการผ่าตัดในระยะยาวจริงๆ แล้ว
ยังจะต้องคอยติดตามดูผลกันต่อไป

นอร์แมน เจฟฟ์ (Norman S. Jaffe)
ได้กล่าวเอาไว้ว่า การผ่าตัดฝังเลนส์แก้วตา
เทียมนี้ยังมีข้อโต้แย้งกันมาตลอด และควรจะ
เป็นเช่นนี้ไปอีกในอนาคต เพราะฉะนั้นจักษุ

แพทย์ทั้งสองฝ่ายที่เห็นด้วยและไม่เห็นด้วยควร
จะวางตัวเป็นกลาง เคารพความเห็นซึ่งกันและ
กัน โดยไม่ทำให้ผู้ป่วยเข้าใจผิดจากคำพูดที่ไม่
แน่ชัดทางวิทยาศาสตร์ที่เกี่ยวกับการผ่าตัดนี้

ข้าพเจ้าเองเพิ่งจะเริ่มต้นทำการผ่าตัด
ชนิดนี้ประมาณหนึ่งปีเท่านั้น แต่ผลจากการ
ผ่าตัด เมื่อเทียบกับผลการผ่าตัดต่อกระจก
ธรรมชาติแล้ว เห็นได้ว่ามีข้อแตกต่างกันน้อย
จากระยะที่ติดตามผลอันสั้นนี้ แต่ผลจากการ
ผ่าตัดที่ผู้ป่วยได้รับนั้น เป็นที่น่าพึงพอใจเป็น
อย่างยิ่งนี้มิใช่การมองเห็นภาพที่ชัด โดยการ
อ่านได้ 6/6 หรือ 20/20 แต่เป็นการที่ผู้ป่วย
สามารถเคลื่อนไหวได้คล่องแคล่ว กระฉับ-
กระเฉงเหมือนปกติ ความพอใจของผู้ป่วยนั้น
เป็นแรงใจผลักดันให้ข้าพเจ้าฝึกหัด ฝึกฝน
การผ่าตัดชนิดนี้ให้ได้ผลดีมากขึ้นไปอีก

อ้างอิง

1. Binkhorst CD. The iridocapsular (two-loop) lens and iris-clip (four-loop) lens in pseudophakia. Trans Am Acad Ophthalmology (Rochester) 1973 Sep-Oct; 77 (5) : 589-617
2. Duke-Elder, Sir William Stewart. System of Ophthalmology. Vol. V., Ophthalmic optic and Refraction. St. Louis : C.V. Mosby, 1979
3. Jaffe NS. Cataract Surgery and Its Complications. 3 ed, St Louis : C.V. Mosby, 1981.
4. Stamper RL, Sugar A. The Intraocular lens, Manuals Program American Academy of Ophthalmology. Sanfrancisco, California : American Academy of Ophthalmology, 1982